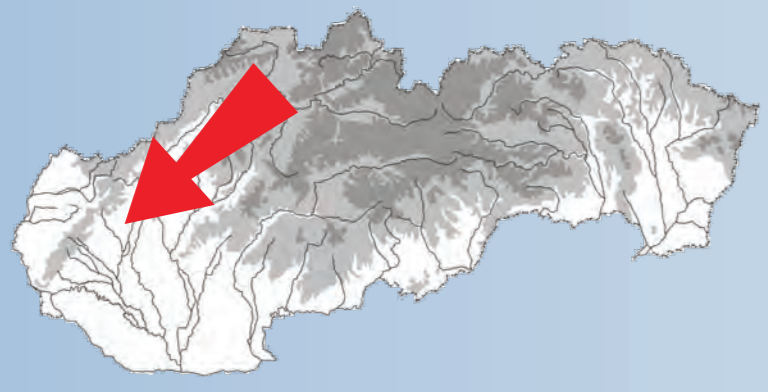

Archeologický výskum v Borovciach

vedúca výskumu: PhDr. Danica Staššiková-Štukovská



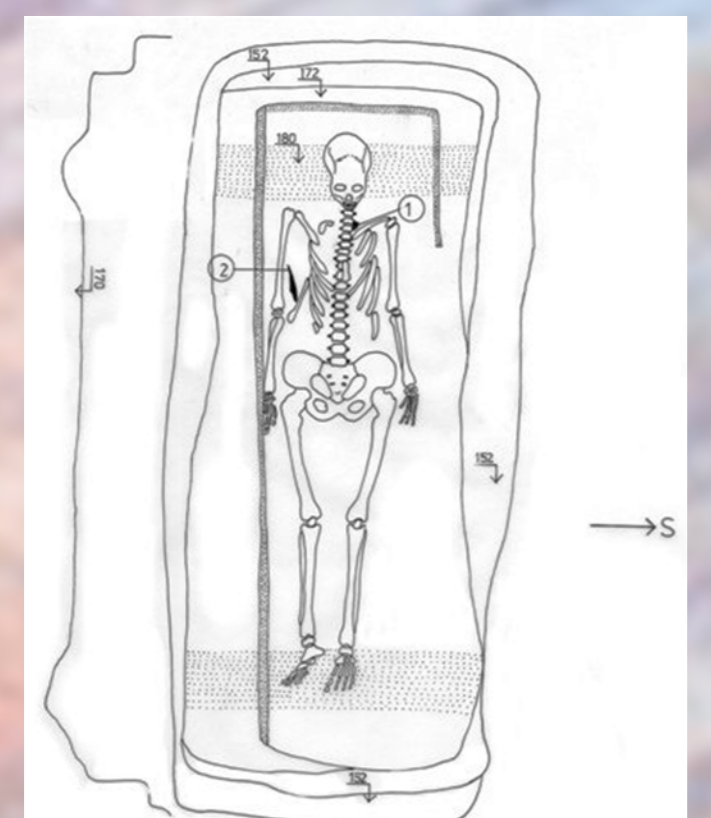
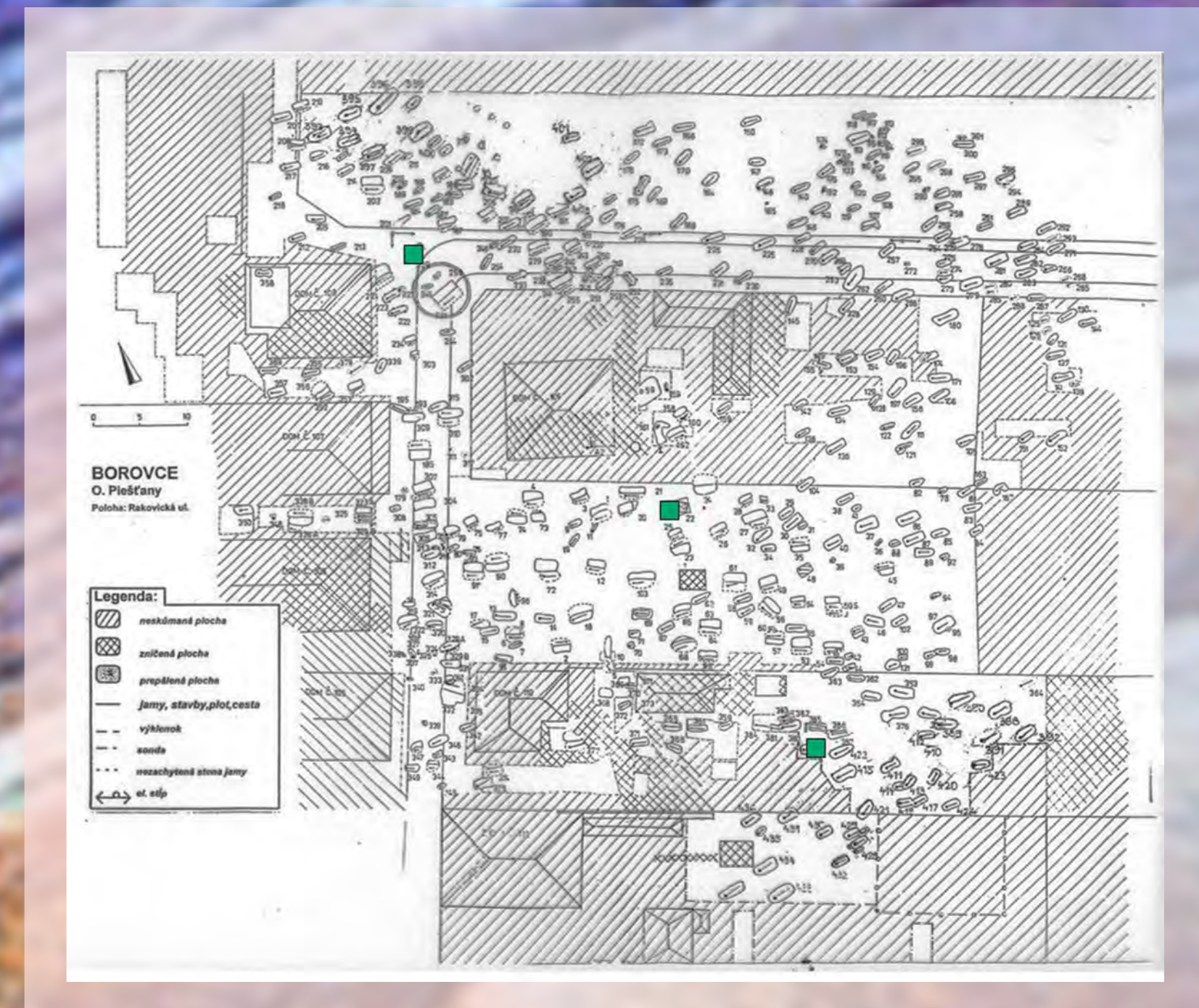
7 Choroby a úrazy

Štúdiom kostier z pohrebiska v Borovciach sa zaoberá skupina antropológov zo Slovenského národného múzea a Prírodovedeckej fakulty Univerzity Komenského v Bratislave vedená doc. Dr. Milanom Thurzom, CSc.

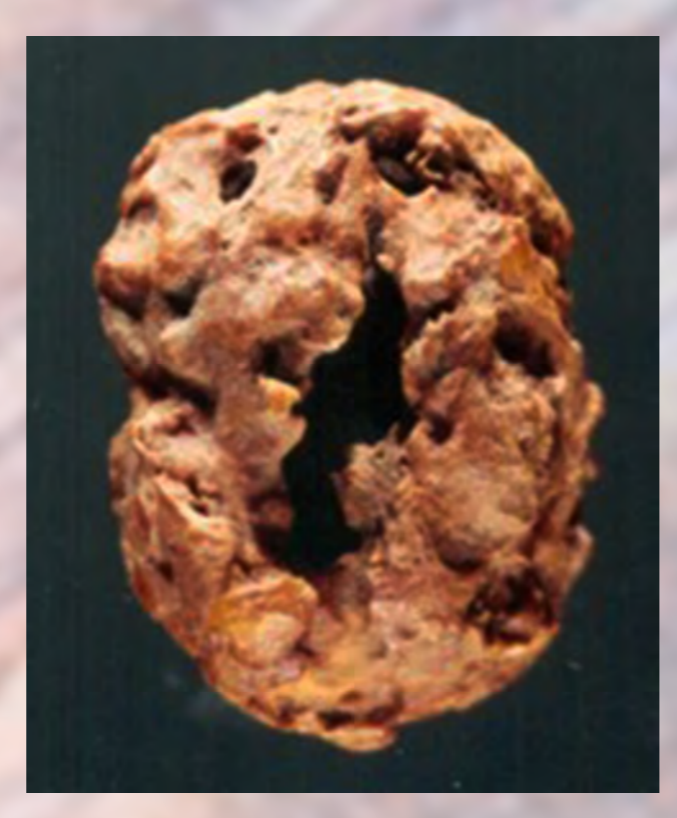
Okrem určenia pohlavia a veku pochovaných interdisciplinárna spolupráca s antropológmi priniesla celý rad poznatkov o chorobách, úrazoch, kvalite stravy a nepriamo i o liečebných či liečiteľských schopnostiach včasnostredovekej populácie pochovávajúcej na pohrebisku v Rakovickej uličke.

Kostry sú uložené v depozitári Slovenského národného múzea v Bratislave ako historické predmety s významnou študijnou hodnotou.

Na mapke vedľa je plán pohrebiska v Rakovickej uličke s vyznačením hrobov č. 22, 229 a 422. Všetky sa nachádzali v staršej časti pohrebiska a ukazujú, že pochovaným za ich života, ako i po smrti, preukazovali úctu rovnako ako tým pochovaným, ktorí takýmito chorobami – deformujúcimi inak zdravých ľudí – netrpeli.



V hrobe č. 422, ktorý sa preskúmala na pozemku pani Pachoňovej, bola pochovaná žena výšky 156,3 cm, ktorá zomrela vo veku 45 – 55 r.



V mieste krčných stavcov archeológovia vypracovali kalcifikát s rozmermi 22 mm x 16 mm. Výskum v spolupráci archeológov, antropológov, patológov a chemikov ukázal, že predmet možno interpretovať ako kalcifikát lymfatickej uzliny, teda pozostatok po vážnom hnisavom ochorení, ktorým trpela žena pochovaná v hrobe č. 422.



Doc. Dr. M. Thurzo CSc. a brigádníci z Boroviec pri vyberaní hrobu v roku 1988 na pozemku pána Popelku.



Skupina antropológov vedená doc. Dr. M. Thurzom, CSc. pri štúdiu kostier na výskume v Borovciach.



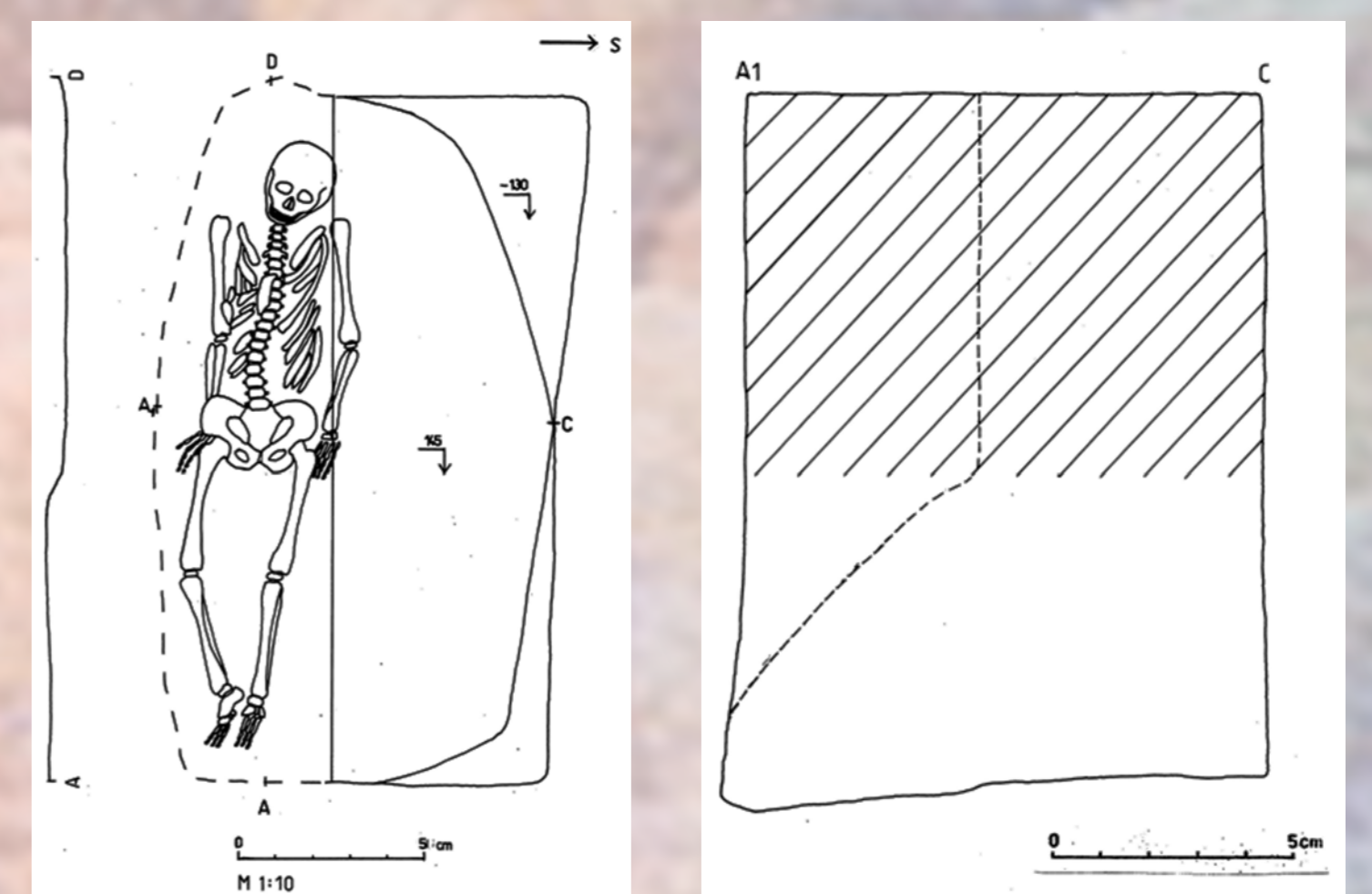
V hrobe č. 22, ktorý sa preskúmala na pozemku Mikloškových, bola vypracovaná kostra ženy nadpriemernej postavy (cca 158 cm), ktorá zomrela vo veku 30 – 40r.



Okrem iných predmetov boli v hrobe č. 22 tiež tri rôzne typy náušnic.



Vo výklenkovom hrobe č. 229 bol pochovaný muž vo veku matorus (50-60 rokov)



Pôdorys a profil výklenkového hrobu č. 229.



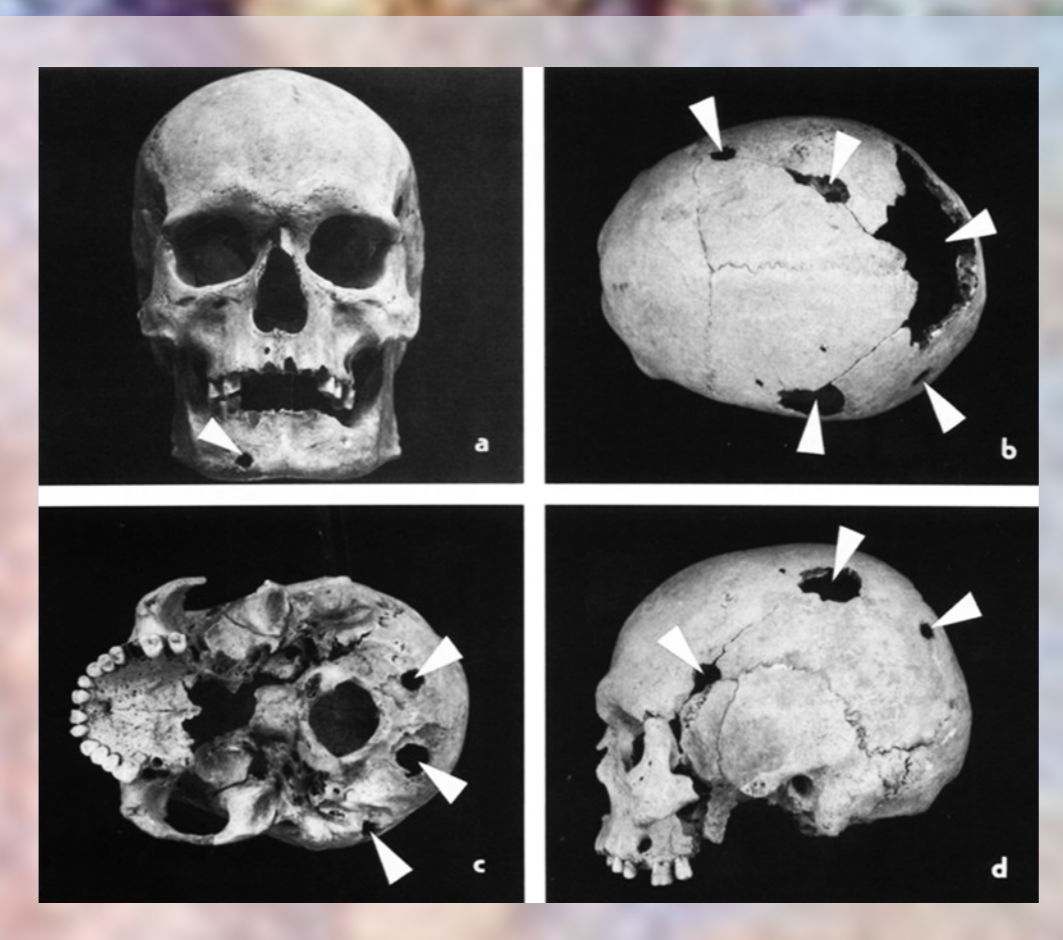
V hrobe č. 22 bola pochovaná žena trpiaca vážnou chorobou (pravdepodobne tuberkulóza), ktorej dôsledkom bola deformácia postavy – hrb a nemožnosť sa narovnať. Ilustrácia A. Suomi



Hrob č. 22. Antropológovia zistili silnú štruktúrnu deformáciu tiel hrudníkových stavcov vytvárajúcich gibbus (hrb). Foto M. Thurzo



Preparovanie kostier niekedy znepříjemňovali korene stromov, ktoré hroby často výrazne poškodili.



Antropológovia zistili, že všetky kosti muža robustnej postavy z hrobu č. 229 boli postihnuté osteolytickými deštrukciami – metastázami karcinómu, ktorý primárne vznikol v mäkkom tkanive niektorých orgánov. Šípky vyznačujú niektoré z osteolytických deštrukcií spôsobených chorobou.



Muž z hrobu č. 229 sa následkom choroby ku koncu života nedokázal sám postaviť. Ilustrácia A. Suomi